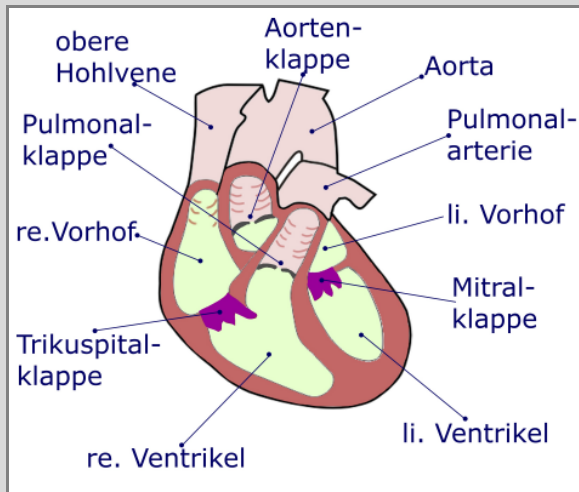


2 Anatomie des Herzens



Aufbau:

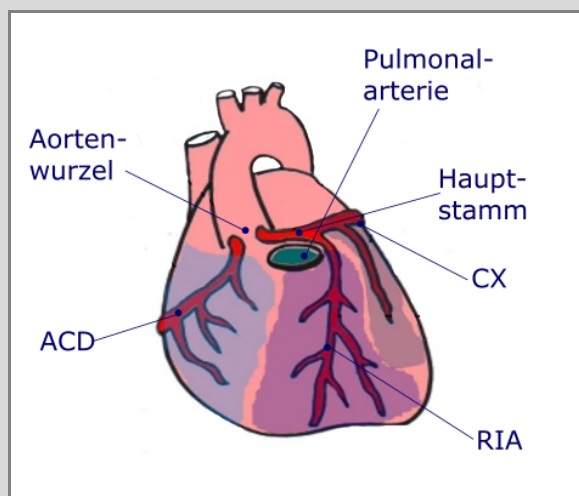
Das Herz ist ein Hohlmuskel, der in vier Kammern unterteilt ist. Es besteht aus rechtem Vorhof, rechter Kammer, linkem Vorhof und linker Kammer.

Blutfluss, Herzklappen:

Das Blut gelangt über die obere und untere Hohlvene in den rechten Vorhof, strömt durch die Trikuspidalklappe in die rechte Kammer und wird von dort durch die Pulmonalklappe in die Lungenarterie gepumpt. In der Lunge wird das Blut mit Sauerstoff angereichert und Kohlendioxyd eliminiert. Das Blut fließt dann über die Lungenvenen in den linken Vorhof. Durch die Mitralklappe gelangt es in die linke Herzkammer, um dann durch die Aortenklappe in die Aorta gepumpt zu werden.

Die Muskulatur des rechten Herzens ist nur wenige Millimeter dick, da es weniger Kraft bedarf, das Blut durch die Lunge zu pumpen. Der linke Ventrikel muss das Blut in die Aorta und die Arterien des ganzen Körpers pumpen und braucht dazu mehr Muskelmasse, die hier bis zu einem Zentimeter dick ist.

Das Herz ist aus drei Schichten aufgebaut: Das Endokard kleidet das Herz innen aus, das Myokard bildet die Arbeitsmuskulatur, das Epikard ist eine umgebende Bindegewebsschicht. Das Herz ist zudem in den Herzbeutel, das Perikard eingebettet. Das Vorhofseptum trennt die Vorhöfe, das Kammerseptum die Herzkammern.



Alternativ werden engl. Abkürzungen verwendet: Rechte Kranzarterie **RCA** und linke **LCA**

Blutversorgung:

Das Herz wird von zwei wichtigen Arterien versorgt, sie zweigen kurz hinter der Aortenklappe aus der Aorta ab:

Die rechte Koronararterie (**ACD**) und die linke, die sich nach dem Hauptstamm in zwei große Äste teilt: den Ramus interventricularis anterior (**RIA**) und den Ramus circumflexus (**RCX**).

Das Herz wird überwiegend in der Diastole mit Blut versorgt. In der Systole steht die Herzwand wegen der Muskelkontraktion unter Spannung und lässt kaum Durchblutung zu. In der Diastole schließt sich die Aortenklappe, der Herzmuskel entspannt und das Blut kann durch den diastolischen Druck in die Koronararterien fließen.